Par les docteurs **Anthony MAK** et **Andrew CHIO**
Et le Maître prothésiste dentaire **Bradley GROBLER**

Flux tout-numérique en DENTISTERIE RESTAURATRICE IMPLANTAIRE

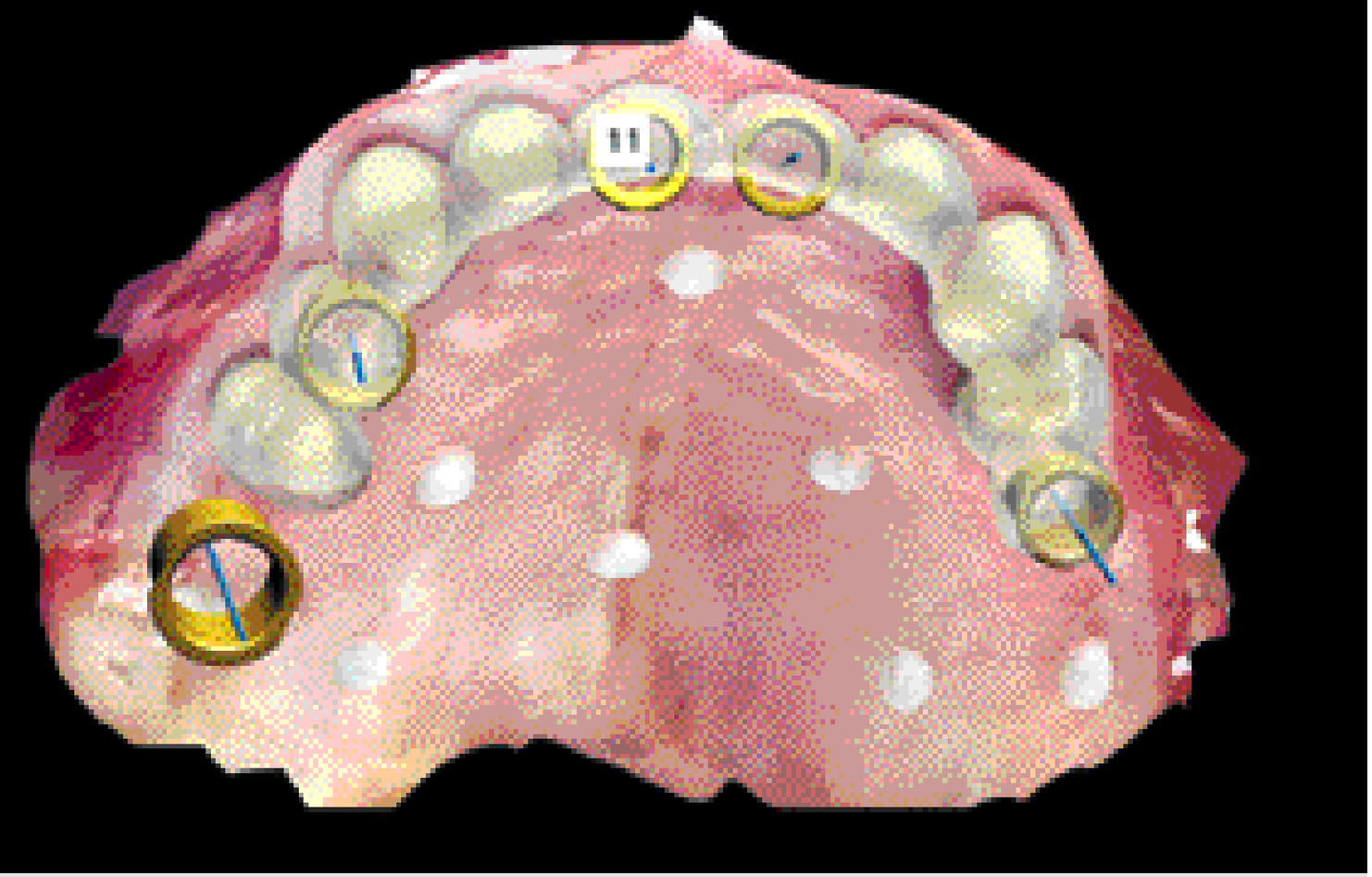

Une nouvelle approche avec stratégies de scan optimisées et impression 3D

L'évolution des technologies dans l'industrie dentaire a ouvert la voie au développement de protocoles simplifiés et prédictibles dans la dentisterie restauratrice. Cet article, agrémenté d'une étude de cas, illustre les nombreux aspects dans lesquels les technologies numériques dentaires, du scan intra-oral à la planification du traitement implantaire, en passant par l'impression 3D, ont rendu possible le déroulement fluide d'un traitement traditionnellement considéré comme complexe et laborieux.

Pourquoi choisir un flux numérique ?

Les techniques conventionnelles analogiques présentent certains inconvénients, tels que l'inconfort du patient durant la prise d'empreinte, la déformation potentielle des matériaux et les délais de transfert entre le cabinet et le labo. Une prise d'empreinte digitale avec un scanner intra-oral tel que le Trios (3Shape) évite ces inconvénients.

La combinaison empreinte numérique et logiciel CAD simplifie le protocole, comme le mock-up diagnostic d'après informations faciales, la planification du traitement implantaire, ainsi que la conception et la réalisation de guides chirurgicaux. Le logiciel CAD permet la conception du maitre modèle sectionné, ainsi que les restaurations provisoires et définitives, qui peuvent ensuite être fabriquées avec une imprimante 3D ou une usineuse.
Les données de l'empreinte numérique sont également facilement envoyées via internet, réduisant significativement le temps nécessaire à la fabrication des wax-up et prothèses.

Protocole de planification de traitement

Que l'on utilise un flux de travail analogique ou numérique, les protocoles de planification de traitement sont la base de toute restauration fixe impliquant des implants.

Ceux-ci incluent généralement :
- Des modèles d'étude articulés à partir d'empreintes diagnostic
- Un wax-up diagnostic/un wax-up intraoral, dispositif de diagnostic pour évaluer l'esthétique et la phonation.
- Radiographies incluant radios périapicales (panoramiques) et scans CBCT pour évaluer le support osseux.
- La réalisation d'un guide radiographique et chirurgical.

Planification implantaire numérique

En implantologie, le protocole de travail entièrement numérique simplifie le diagnostic précis et la planification de la position de l'implant avec le scan intraoral et les données CBCT.

Cela permet de réaliser un guide d'implant chirurgical qui facilitera le placement de l'implant (chirurgie guidée), en créant un protocole simplifié, précis et prédictible. Cela offre une meilleure angulation et précision du placement, tant pour les unitaires que pour les implants multiples.

La conception CAD de la restauration peut être planifiée, visualisée et même conçue avant que le patient ne participe à la phase chirurgicale du traitement.

De plus, cela réduit le nombre de visites nécessaires du patient dans le cadre de la procédure.

1

Historique du patient

- 79 ans
- Bonne santé et forme physique
- Inflamations récurentes des tissus infra prothétiques
- Pronostic fatal pour les 15,16 et plusieurs dents du bas
- Option possible d'un bridge sur implants
- Pas de problème d'ATM

Bref historique du cas

2

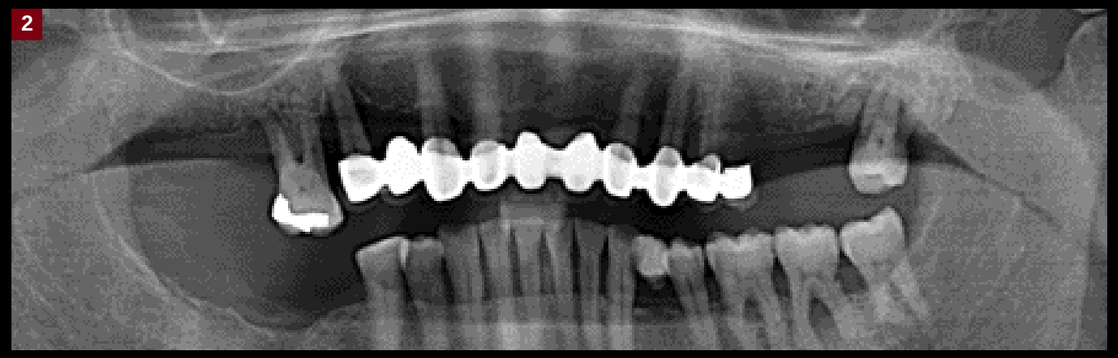

Situation générale pré-opératoire

3

Occlusion pré-opératoire, vues occlusale et latérale

4

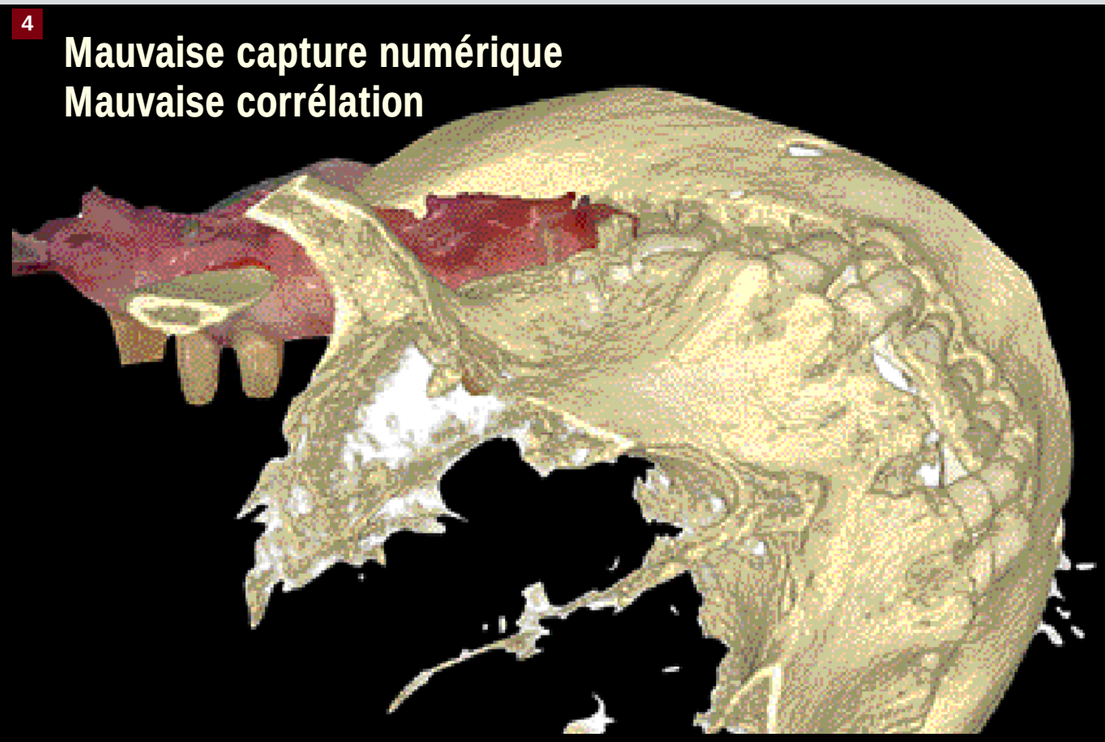

La diffusion radiographique peut mener à l'impossibilité de "mailler" le scan de surface IOS aux données CBCT DICOM

5

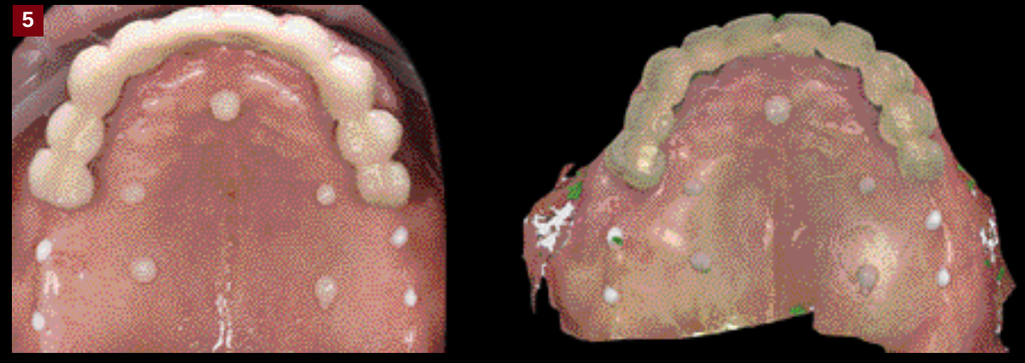

Les marqueurs de référence radio sont placés en bouche. Ils sont enregistrés dans le scan IOS et le CBCT

Rapport de cas

L'étude de cas qui suit illustre un scénario avec un flux de travail entièrement numérique utilisé dans la planification du traitement, la conception, le placement d'implant et les restaurations de dents naturelles pour réhabiliter l'arcade supérieure complète. Dans cette première partie des trois articles qui portent sur ce cas, j'exposerai le protocole numérique de la planification de traitement, le placement de l'implant et la fabrication de la première restauration provisoire.

Un patient de 79 ans se plaignait de dents mobiles et d'un inconfort occasionnel dans les zones environnant son bridge partiel du haut (photos 1 à 3). Un examen clinique et une radio ont révélé une perte osseuse affectant sa dentition du haut et du bas.
On a aussi diagnostiqué un délabrement secondaire sur les piliers de sa prothèse fixe.

Les antécédents médicaux du patient ne montraient rien de particulier.
Le traitement parodontal, incluant l'extraction des 16 et 28, « parodontalement » sans espoir, fut entrepris, et on élabora un plan de traitement de restauration.
Le but du traitement étant de réhabiliter l'arcade supérieure avec une combinaison de couronnes et de restaurations implanto-portées pour offrir une solution fixe au patient.

Étapes de scan Intraoral et CBCT

On a réalisé une radio 3D CBCT (Cone Beam Computed Tomography) pour obtenir les données DICOM* pour les enregistrements initiaux.
Un problème rencontré couramment est la déviation (déformation) due aux interférences (bruits et artéfacts). Ce cas nous montre deux techniques pour compenser les effets négatifs que peut avoir cette déviation radiographique sur la précision de la corrélation de l'ensemble des données CBCT sur la surface de scan IOS (photo 4).

Technique 1: Les marqueurs radiographiques

Les marqueurs de référence radio IOS sont placés en bouche (photo 5). On a utilisé le composite universel injectable G-aenial (GC) comme matériau pour le marqueur de référence, pour corriger les effets de la déviation radio durant le scan CBCT. Une radio CBCT 3D a été réalisée afin d'obtenir les données DICOM nécessaires.
La situation intra-orale, occlusion du patient incluse, a ensuite été immortalisée avec une empreinte numérique avec le Trios 3 de 3Shape.

**norme pour les fichiers numériques d'imagerie médicale*

6

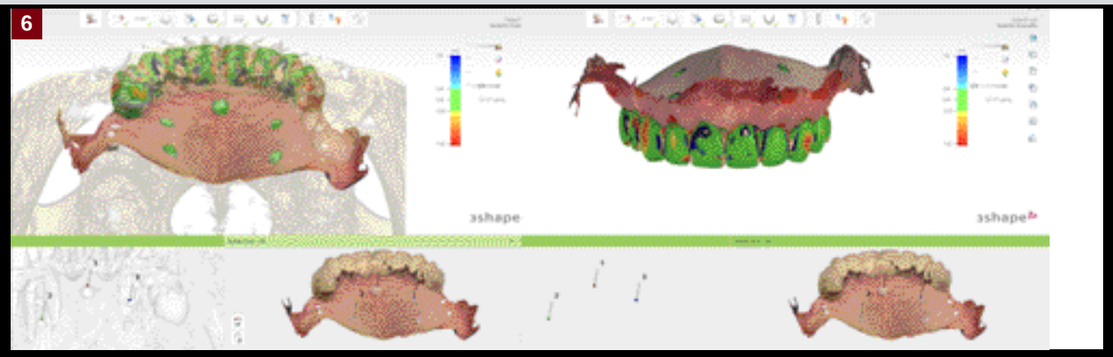

La carte de couleur différentielle indiquant une corrélation précise de la surface de scan IOS et des données CBCT DICOM. Notez que les zones vertes indiquent un décalage maximum compris entre entre - 0,25 et + 0,25 mm

7

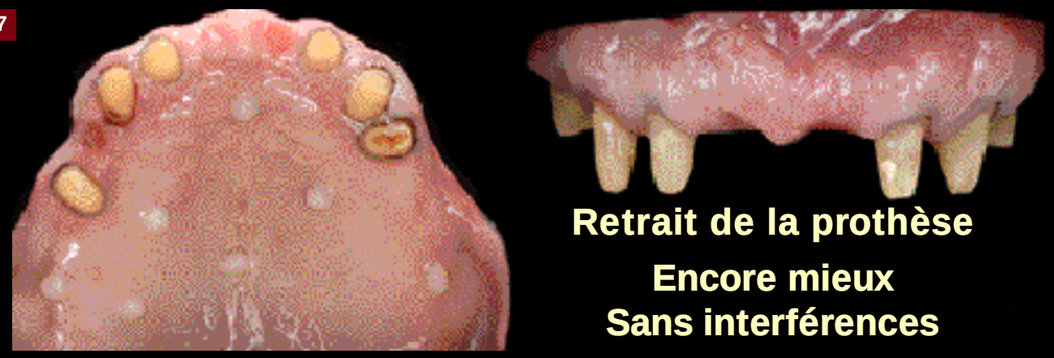

Retirer les restaurations fixes existantes élimine ainsi le métal susceptible de causer de la déviation radio

8

Le CBCT, une fois terminé, ne montre aucune déviation radio après le retrait de la prothèse partielle céramo-métallique.

9

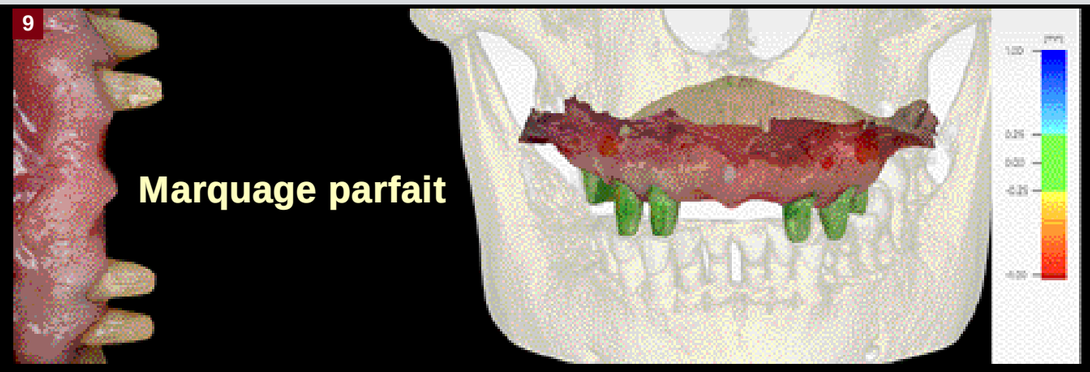

10

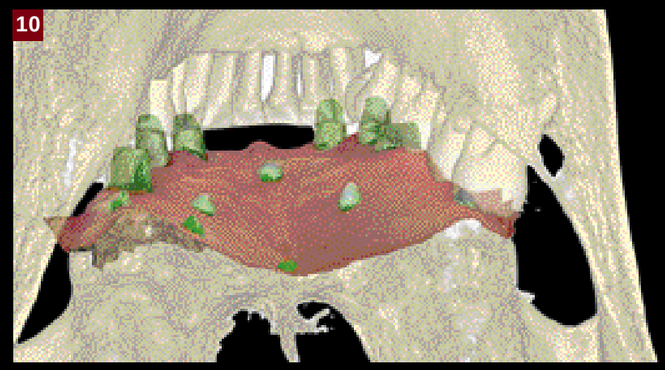

Marquage parfait

11

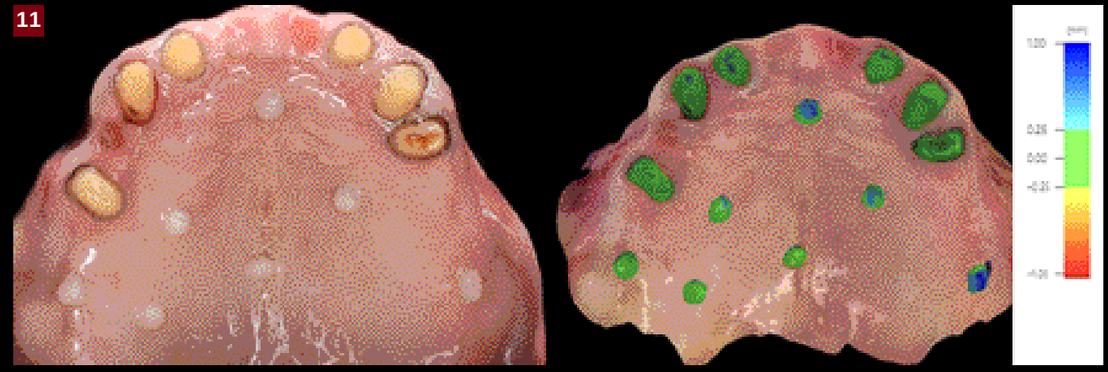

photos 9-11: Le maillage précis du scan de la surface IOS et le CBCT DICOM sont bien corrélés en l'absence de déviation du CBCT grâce à l'élimination des composants métalliques de la prothèse

Le scan intra-oral et le CBCT ont ensuite été importés dans le logiciel IMPLANT STUDIO (3Shape) et superposés ensemble en utilisant l'alignement des points des marqueurs de référence.

La précision de cette fusion se confirme en utilisant une carte de couleur différentielle qui montre à quel point l'alignement est proche visuellement (photo 6).
Compenser la déviation radio assure la précision de la superposition des deux fichiers. Une meilleure corrélation des fichiers facilitera la planification et augmentera la précision du placement des implants.

Technique 2 : Retrait du bridge existant

En plus de l'utilisation des marqueurs radio, une seconde technique peut également être utilisée pour minimiser la déviation radiographique.

Un retrait du bridge partiel fixe avant le scan intraoral (photo 7) évitera que le métal contenu dans la prothèse ne cause d'interférences radio et donc de déviations dans le scan CBCT (photo 8).

Une préparation sommaire des piliers naturels peut également être effectuée avant le scan intraoral.

Le scannage intraoral avec piliers des dents naturelles préparés lors de cette phase est utile pour la réalisation et l'impression 3D d'un guide chirurgical adapté à ces piliers naturels pour le placement des implants.

Ce fichier sera également utilisé pour la réalisation, avant l'étape de traitement chirurgical, d'une prothèse provisoire.

La fusion du fichier confirmée offrira ensuite un rendu virtuel précis (photos 9 à 11) sur lequel la planification numérique du placement de l'implant, dans une perspective restauratrice, pourra être réalisée.

Une bibliothèque exhaustive de toutes les grandes marques d'implant et guides est incluse dans le logiciel 3Shape Implant Studio.
On a utilisé un implant numérique BioHorizon et la bibliothèque digitale associée pour la planification de ce cas.

12

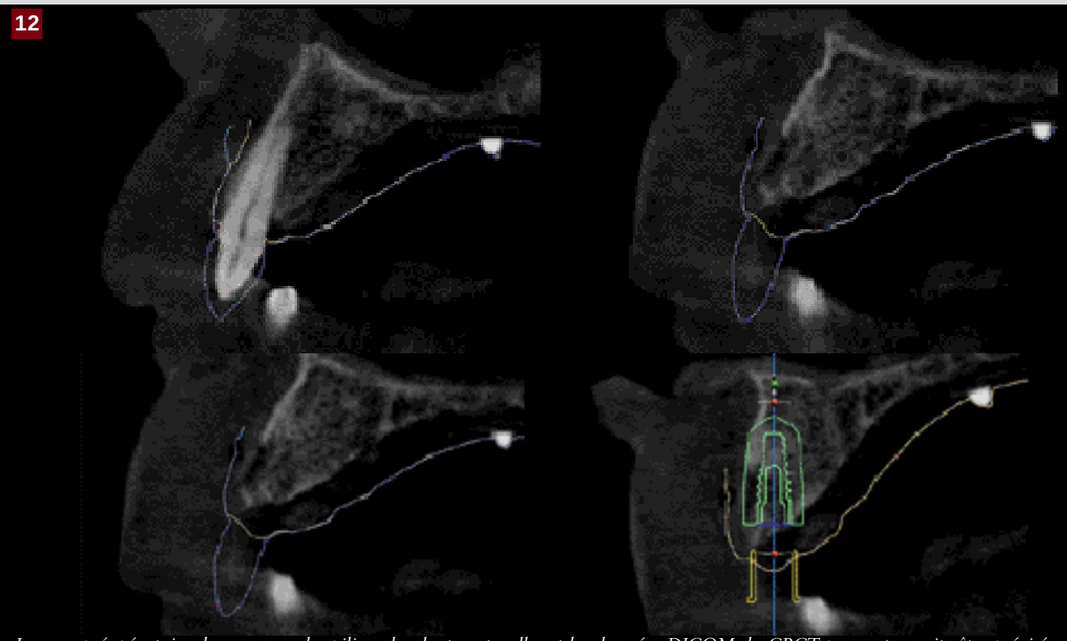

Le scan préopératoire, le scan avec les piliers des dents naturelles et les données DICOM du CBCT peuvent ensuite être précisément fusionnés dans le logiciel Implant Studio software (3Shape) pour faciliter le placement des fixations d'implant à partir d'une perspective restauratrice (placement de l'implant en restauration guidée)

13

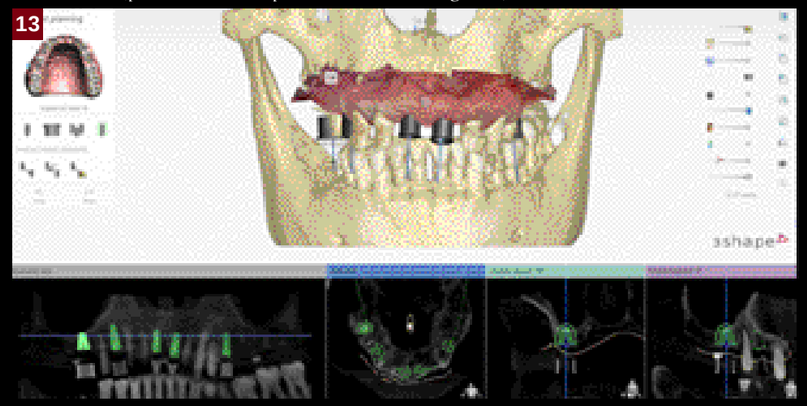

14

Planification restaurative implantaire guidée

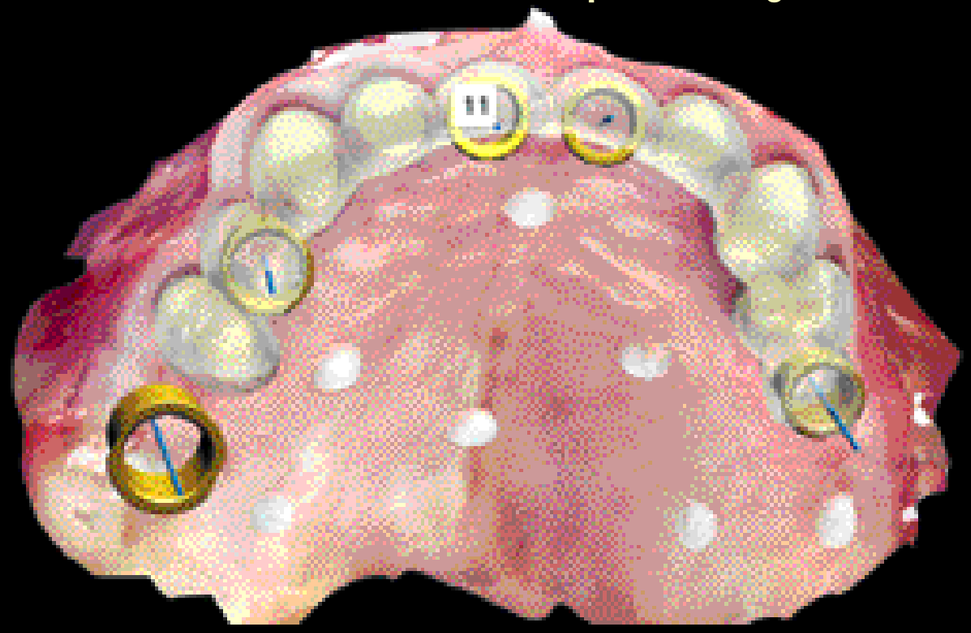

15

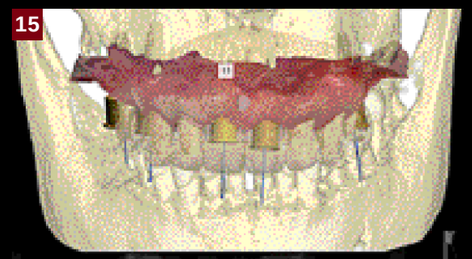

Visualisation

Planification implantaire terminée montrant les 5 implants, la position virtuelle, l'angulation et la position planifiée des accès

PLAN DE TRAITEMENT

Une fois le scan intraoral et le CBCT terminés, le plan de traitement initial peut être établi.

1. Guide chirurgical et planification

On a décidé de concevoir et réaliser un guide chirurgical avec l'imprimante Asiga Max UV 3D, pour le placement des implants 16, 14, 11, 21 et 25 en chirurgie guidée.
Une greffe osseuse est également planifiée pour la 11 en raison d'un déficit osseux, ainsi qu'un protocole à suivre durant la phase d'intégration des implants en 11 et 21.

2. Bridge provisoire après chirurgie

Une prothèse provisoire sera réalisée en impression 3D avec l'imprimante Asiga Max UV 3D et la résine GC Temprint.
Celle-ci servira de provisoire au maxillaire après la chirurgie. Un scan de la prothèse actuelle a été réalisé pour créer la prothèse provisoire utilisée immédiatement après la chirurgie implantaire.

3. Restaurations individuelles implantaires après intégration implantaire

Une seconde phase de temporisation a ensuite été décidée pour :
a. le développement des tissus mous
b. l'extraction de la dent 15
c. le contrôle de l'esthétique et de l'occlusion en bouche

Les restaurations unitaires provisoires sur implants et piliers naturels seront imprimées

4. Restauration définitive

La phase finale de la réhabilitation s'est terminée avec la combinaison de disilicate de lithium et de restaurations à base de zircone monolithique, soutenue par les dents naturelles et les piliers implantaires.

Planification implantaire numérique

Le nombre, la position virtuelle, l'angulation et la position d'accès des implants sont planifiés virtuellement sur la base d'un protocole de restauration guidée (photos 12 à 15).

Réalisation du guide chirurgical

Une fois les positions des implants planifiées et établies dans le logiciel de planification, un guide chirurgical avec le positionnement implantaire planifié a ensuite été conçu dans le logiciel 3Shape's Implant Studio.

16

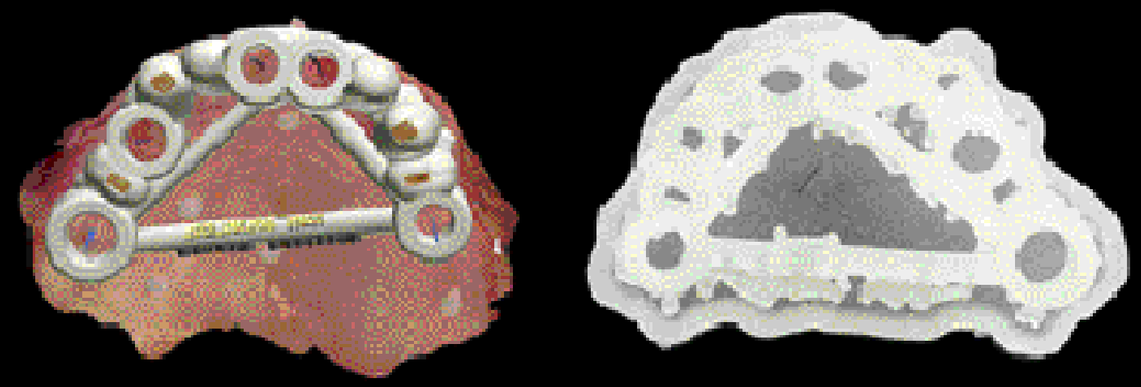

Conception du Guide Impression 3D

Un guide chirurgical pour chirurgie guidée implantaire a été conçu avec le logiciel d'implant Studio...

17

Du labo au cabinet

...et imprimé au laboratoire avec l'imprimante 3D Asiga Max UV. Notez que la conception du guide chirurgical avec support d'arcade transversale pour la stabilité du guide

18

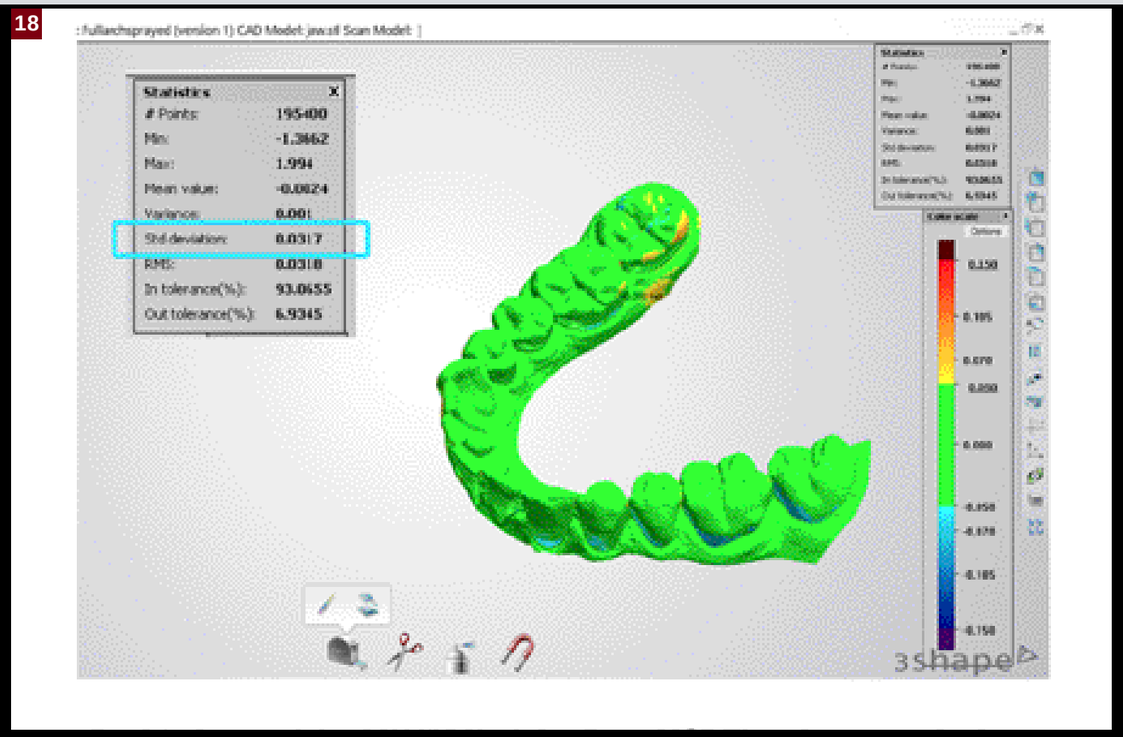

18 et 19 Réalisation du provisoire d'après l'empreinte numérique de l'ancienne prothèse, et vérification de la précision d'impression en comparant un scan de la pièce imprimée par rapport au dessin de conception

19

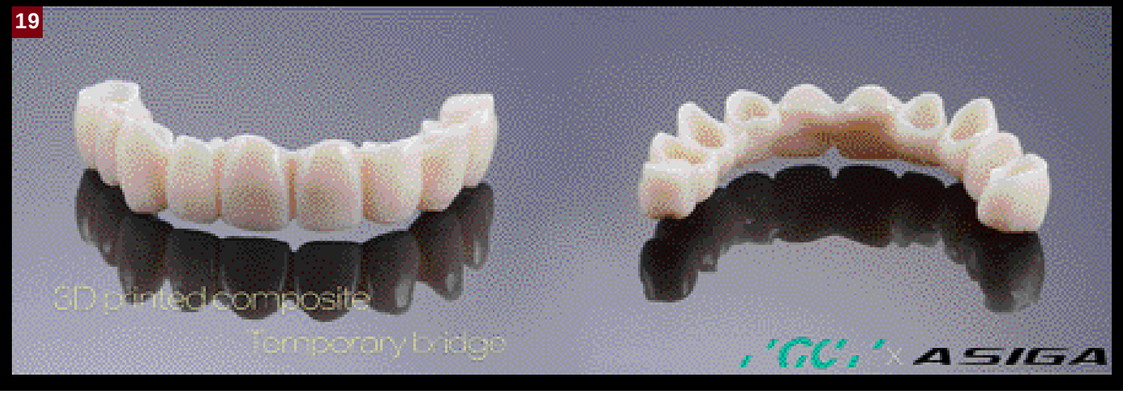

La possibilité d'affichage en multi-vues offre une visualisation plus facile du design à l'écran (photo 16).

Des barres additionnelles permettent de renforcer le guide chirurgical imprimé en 3D.

Le guide chirurgical planifié virtuellement a ensuite été imprimé avec l'Asiga Max UV 3D.

Une fois le guide post-traité, les douilles de forage du système chirurgical guidé Biohorizon ont été placées et fixées sur le guide chirurgical (photo 17).

Première restauration provisoire

La première restauration provisoire a ensuite été planifiée et conçue.

On s'est servi du scan de la prothèse céramo-métallique d'origine du patient comme base pour la planification et la conception numérique de la restauration provisoire (photo 18).

Une fois la conception numérique terminée et approuvée, on a imprimé la restauration provisoire avec la Asiga Max UV et la résine medium GC Temp Print (GC) réglée à 50µ sur l'imprimante 3D (photo 19).

La restauration provisoire a été posée immédiatement après placement de l'implant, et laissée en place plusieurs mois durant la période de cicatrisation de l'implant.
On notera que les réglages optimisés pour les imprimantes 3D Asiga sont à présent intégrés dans le logiciel 3Shape Implant Studio, ces réglages optimisés permettent une intégration du flux numérique aisée entre le 3Shape Implant Studio et les imprimantes 3D Asiga.

En plus de cela, la précision de l'impression des imprimantes Asiga 3D a également été testée et approuvée. Le rescanage des modèles de l'arcade complète imprimés avec la Asiga DentaModel ont montré que plus de 93 % des points de données sont à moins de 50µ de décalage du fichier CAD original, avec une déviation standard de 31 microns comme le montre le test en photo 13.

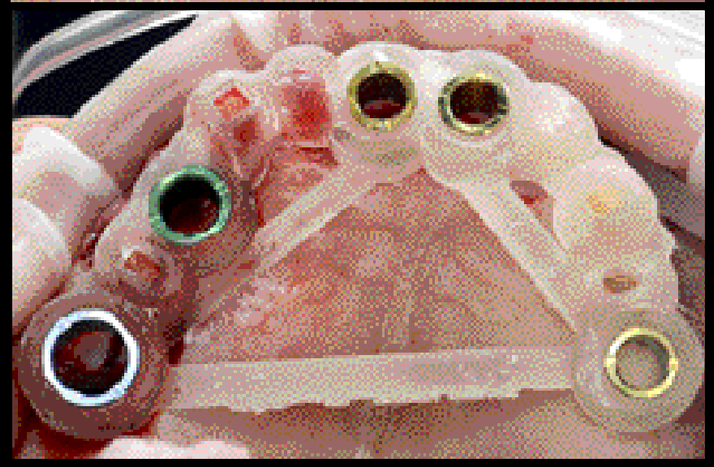

Les implants Biohorizon ont ensuite été placés selon un protocole chirurgical entièrement guidé

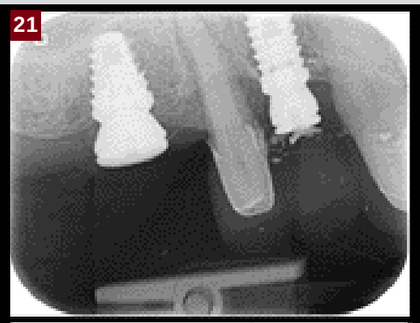

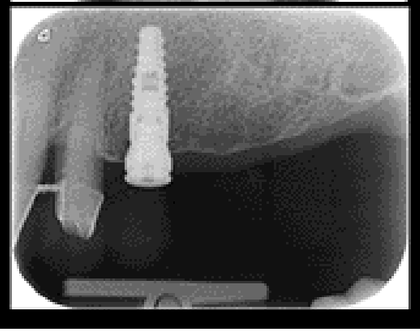

Un lambeau a été levé dans la zone 11, en raison d'un déficit osseux rendant une greffe osseuse nécessaire

Chirurgie implantaire guidée et greffe osseuse

Le jour de la chirurgie implantaire, les implants ont été placés en utilisant le guide chirurgical planifié numériquement.
On a utilisé le protocole chirurgical entièrement guidé BioHorizon (photo 20).

On a procédé à une chirurgie avec lambeau de gencive dans la zone 11-21, et réalisé la greffe osseuse en utilisant des particules bovines spongieuses.

Tout cela a été recouvert d'une membrane de collagène porcine et refermé avec des sutures téflon non résorbables.

La stabilité primaire des implants a ensuite été vérifiée (photo 21).

Les piliers de cicatrisation ont été placés sur les autres zones d'implant, en 16, 14, 25.

Pose immédiate après chirurgie implantaire guidée et scellement temporaire du bridge provisoire imprimé avec la résine GC Temprint résine medium (GC)

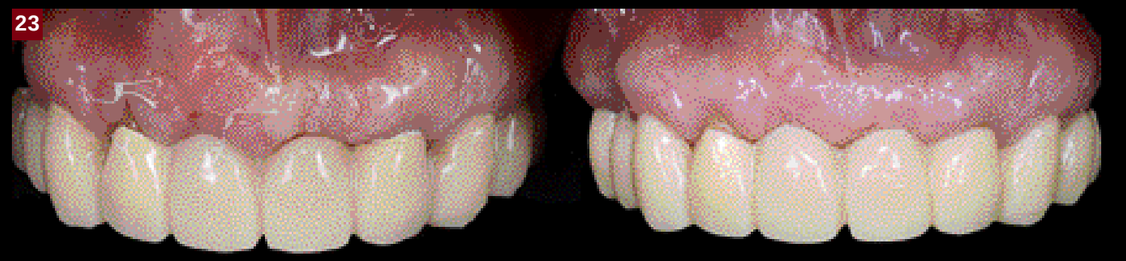

Contrôle post clinique à 10 jours et 4 mois respectivement

Pose du 1er provisoire

La prothèse provisoire imprimée a été scellée avec le GC Fujitemp (photo 22). Un protocole de cicatrisation fut mené avec ostéointégration confirmée au terme d'une période de 16 semaines.

Conclusion

Dans cet article, nous avons vu comment un protocole tout numérique peut assurer une planification et un placement implantaire de haute précision.

Dans la 2ème partie

Dans mon prochain article, nous aborderons la phase suivante du traitement, incluant la conception et la fabrication des couronnes provisoires unitaires sur implants et d'un bridge provisoire sur implants, avec l'objectif d'encourager la croissance des tissus mous.
Cela nous permettra également de valider l'esthétique et l'occlusion avant de réaliser les restaurations définitives. ◆

Par les Docteurs Anthony Mak et Andrew Chio (Australie)
Bradley Grobler, Maître prothésiste dentaire (Nouvelle Zélande)